

Ginekološka poliklinika Dr. Vesna Harni\*, Klinika za ženske bolesti i porodaje KBC Zagreb\*\*,  
Klinika za ginekologiju i porodništvo KBC Rijeka\*\*\*

## TRODIMENZIONALNA KONTRASTNA SONOHISTEROGRAFIJA U ISPITIVANJU INTRAUTERINE PATOLOGIJE

### THREE-DIMENSIONAL CONTRAST SONOHYSTEROGRAPHY IN THE EXAMINATION OF INTRAUTERINE PATHOLOGY

*Vesna Harni, \* Dubravko Barišić, \*\* Damir Babić, \*\* Herman Haller, \*\*\* Maja Gudelj\**

*Izvorni članak*

*Ključne riječi:* trodimenzionalni ultrazvuk, kontrastna sonohisterografija, intrauterina patologija

**SAŽETAK.** Trodimenzionalna kontrastna sonohisterografija predstavlja vrsnu dijagnostičku metodu u evaluaciji intrauterine patologije koja zaslužuje naziv »virtualne histeroskopije«. Osjetljivost 228 kontrastne sonohisterografije učinjene trodimenzionalnim ultrazvukom kod 191 ispitanice sa suspektom 2D TVS bila je u našem radu jednaka osjetljivosti histeroskopije (99%). Točnost u odnosu na patohistološku dijagnozu iznosila je 91% za trodimenzionalnu kontrastnu sonohisterografiju i 96% za histeroskopiju. Obje metode karakterizirale su visoka pozitivna i visoka negativna pretkazujuća vrijednost (PPV: 91% vs 97% i NPV: 93% vs 88%). Histeroskopija je imala veću specifičnost (78%) u odnosu na trodimenzionalni kontrastni ultrazvuk (62%), što se dijelom može objasniti nekonzistentnim izvođenjem operativnog zahvata kod pacijentica s negativnom 3D kontrastnom sonohisterografijom (etički razlog).

Pregled epidemioloških karakteristika pacijentica s intrauterinom patologijom otkriva veći udio žena s cervicitisom i abnormalnim PAPA testom, što ukazuje na potrebu dublje analize karakteristika pacijentica s intrauterinom patologijom. Analiza lažno-pozitivnih rezultata posebno je korisna u prepoznavanju dugog vremenskog raspona između testa i histeroskopije kao mogućeg uzroka lažno-pozitivne dijagnoze, što bi trebalo provjeriti daljnjim istraživanjima.

U ovom radu prepoznali smo dvije skupine pacijentica koje bi mogle imati dodatnu korist od 3D kontrastne sonohisterografije. To je već navedena skupina pacijentica s pozitivnim 2D TVS i negativnim 3D SIS nalazom, i skupina pacijentica s 2D TVS nalazom inhomogenog endometrija. Kod prve skupine pacijentica možda bi bilo moguće odustati od operativnog zahvata nakon negativne kontrastne sonohisterografije; druga skupina pacijentica bila bi ciljano upućena za histeroskopiju. Ove pretpostavke trebalo bi istražiti u nekom budućem radu.

*Original paper*

*Key words:* three-dimensional ultrasound, contrast-sonohysterography, intrauterine pathology

**SUMMARY.** Three-dimensional contrast sonohysterography represents an excellent diagnostic method in the evaluation of intrauterine pathology, which deserves the name of »the virtual hysteroscopy«. Our investigation of 228 three-dimensional contrast sonohysterography at 191 patients with suspect 2D TVS shows the sensitivity of 3D SIS as high as the sensitivity of the hysteroscopy (99%). The accuracy in relation to pathohistological diagnosis was 91% for three-dimensional sonohysterography and 96% for hysteroscopy. Both methods were characterized by high positive and high negative predictive value (PPV: 91% vs. 97%; NPV: 93% vs. 88%). The hysteroscopy had higher specificity of 78% in comparison to the specificity of three-dimensional contrast sonohysterography (62%), that partially could be explained by inconsistencies in surgical procedure in patients with normal ultrasound finding (ethical reason).

The review of the epidemiological characteristics of the patients with intrauterine pathology revealed higher number of women with cervicitis and abnormal PAP smear, which underlines the necessity of deeper analysis of the characteristics of this category of patients. The analysis of the false-positive results especially has a value in recognition of the long time between the test and hysteroscopy as a probably reason of false-positive diagnosis; this assumption should be further evaluated.

In this investigation, we recognized two groups of patients who could benefit from the 3D contrast sonohysterography. This is already mentioned the group of patients with positive 2D TVS ultrasound and negative 3D SIS, and the group of patients with 2D TVS inhomogeneous endometrial echo. In this way, the operative procedure could be cancelled in the first group of patients after negative 3D SIS, and in the second group of patients hysteroscopy could be selectively performed (instead of a blind curettage). These assumptions should be evaluated in future investigations.

## Uvod

Unatoč snažnom napretku tehnika slikovnog prikaza, intrauterina patologija i dalje je veliki dijagnostički izazov. Histerosalpingografija i histeroskopija predstavljaju klasične dijagnostičke postupke, pri čemu uporaba kontrastnog medija može izazvati alergiju, dok primjena radioaktivnog zračenja izlaže gonade jonizirajućem učinku.<sup>1</sup> Premda se i dijagnostička i operativna histeroskopija, osobito uporabom Bettocchievog histeroskopa,

može izvesti i u ambulantnim uvjetima, operativna histeroskopija se u pravilu izvodi u operacijskoj sali i općoj anesteziji.<sup>1</sup> Druge tehnike slikovnog prikaza kao što su kompjutorizirana tomografija (CT) i magnetska rezonancija (MR) nemaju prednost u odnosu na klasični ultrazvuk u otkrivanju intrauterine patologije, značajno su skuplje i pregled dulje traje.<sup>2</sup>

Pojava trodimenzionalnog ultrazvuka omogućuje vizualizaciju ne samo određenih dijelova uterusa nedostupnih dvodimenzionalnom (2D TVS) prikazu uslijed

položaja uterusa, već i odabir optimalne ravnine kao i načina prikaza sumnjive promjene.<sup>3,4</sup> U dijagnostici anomalija uterusa trodimenzionalni ultrazvuk ima prednost nad dvodimenzionalnim prikazom, te se njegova točnost može mjeriti s točnošću histerosalpingografije. Jurković i suradnici u svom istraživanju ne koriste kontrastno sredstvo uz trodimenzionalni prikaz uterusa.<sup>5</sup>

'Saline infusion sonohysterography – SIS' ultrazvučni je pregled uterusa koji podrazumijeva instilaciju fiziološke otopine kao negativnog kontrastnog sredstva. Tijekom ovog postupka dolazi do razdvajanja stijenki uterusa i distenzije kavuma, što poboljšava vizualizaciju intrakavitarnih promjena.<sup>6–8</sup> Indikacije za infuzijsku sonohisterografiju obuhvaćaju ultrazvučni nalaz intrakavitarnih promjena ili zadebljanog/nepravilnog endometrijskog odjeka, postmenopausalno krvarenje i »izgubljeni« intrauterini uložak ili njegov dio.<sup>9–10</sup> Proširene indikacije su ispitivanje anomalija uterusa i prohodnosti jajovoda u okviru liječenja neplodnosti, vrlo često u kombinaciji s obojenim/osnaženim sdoplerom ili zrakom kako bi se poboljšala dijagnostička točnost.<sup>11–13</sup>

Trodimenzionalna rekonstrukcija maternične šupljine uz uporabu pozitivnog kontrasta (Echovist®) opisana je početkom prošlog desetljeća.<sup>14</sup> Tehnika koja je vrlo slična histerosalpingografiji, podrazumijeva instilaciju pozitivnog kontrastnog sredstva u uterus, nakon čega slijedi trodimenzionalna rekonstrukcija uterineg kavuma.

Kombinacija trodimenzionalnog ultrazvuka i instilacije fiziološke otopine – trodimenzionalna kontrastna sonohisterografija (3D SIS) poboljšava dijagnostičku točnost konvencionalne infuzijske sonohisterografije nadilazeći ograničenja svake od pojedinačnih metoda. Najveća prednost je mogućnost vizualizacije plošnog izgleda i određivanje točne lokalizacije intrauterine promjene primjenom fiziološke otopine kao negativnog kontrastnog sredstva koje stvara ultrazvučnu sliku anehogenog sloja koji razdvaja listove endometrija, dok se promjena prikazuje u obliku trodimenzionalne praznine u kontrastu.<sup>11</sup>

Cilj našeg rada bio je utvrditi praktičnu korisnost 3D SIS tehnike u dijagnostici intrauterinih promjena usporedbom s dijagnostičkom histeroskopijom. Svakodnevno radeći s trodimenzionalnim ultrazvukom pokušali smo ustanoviti kakva je podnošljivost tehnike od strane pacijentica, u kojim situacijama je 3D SIS prikladan, kao i kolika je točnost sonohisterografske dijagnoze u odnosu na histeroskopiju i patohistološki nalaz.

## Ispitanice i metode

U trodimenzionalnoj dijagnostici intrauterine patologije korišteni su 3D/4D ultrazvučni uređaji Accuvix XQ i Accuvix V20 (Medison Co, Ltd, Korea) s 3D/4D transvaginalnom sondom 3D5-8EK.

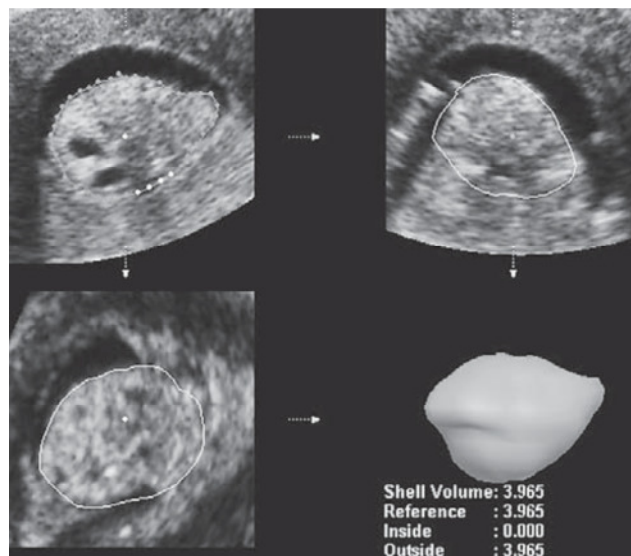
Za instilaciju fiziološke otopine, u prvo vrijeme rabili smo Hy-Sa-Co katetere ('HYstero-SALpingo-Contrast-sonography') s balonom i metalnom vodilicom (TKZ Zagreb), a povećanjem manualne spretnosti jednako

dobri prikazi ostvareni su uporabom deset puta jeftinijeg Nelatonovog katetera, Charrier 6 (bez balona). Sama tehnika obuhvaća pranje i dezinfekciju vanjskog spolovila, vagine i cerviksa, postavljanje sterilnog Cusco spekuluma, intrauterino postavljanje katetera, uklanjanje spekula, postavljanje vaginalne sonde te instilaciju 10–20 ml sterilne fiziološke otopine. U trenutku vizualnog postizanja zadovoljavajuće distenzije kavuma pod kontrolom 2D TVS ultrazvukom, aktivira se 3D opcija i akvirira 3D volumen koji se obrađuje odmah ili naknadno.<sup>1,11</sup>

Nastanak trodimenzionalne slike zasniva se na kombinaciji serijskih dvodimenzionalnih slika, volumnog skeniranja i tehnici bifokalnih leća.<sup>3,4</sup> Pri tome je skenirani volumen moguće analizirati na nekoliko načina: multiplanarnim ispitivanjem, 3D vizualizacijom i tomografskim prikazom.

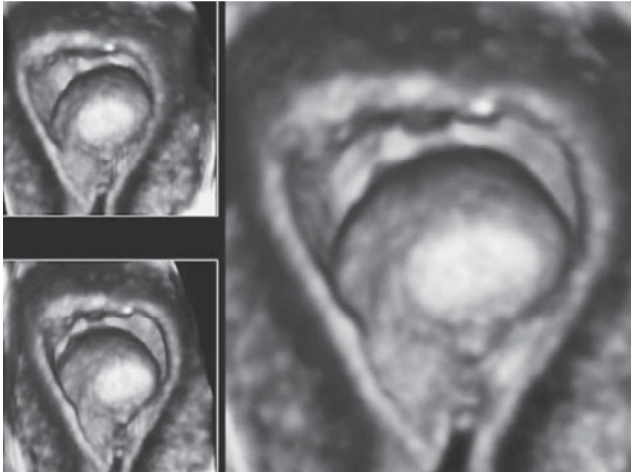
Istodobni prikaz volumena u tri ravnine: sagitalnoj, transverzalnoj i frontalnoj ('koralnoj'), označen u 3D dijagnostici kao **3D multiplanarni prikaz**, omogućuje lociranje optimalnog dijagnostičkog kuta iz bilo koje željene točke. U dijagnostici intrauterinih promjena, rotacijom i translacijom različitih slojeva promatranog volumena, multiplanarni pregled omogućuje ne samo prikaz i mjerenje volumena intrauterine promjene (*slika 1.*), već i precizno određivanje lokalizacije promjene i njenog odnosa sa stijenkama kavuma.<sup>11</sup>

3D vizualizacija obuhvaća različite prikaze temeljene na različitim algoritmima: 'surface mode', 'minimum mode', 'maximum mode' i 'see thru mode'. 'Surface mode' – tehnika plošnog prikaza (*slika 2.*), omogućuje rekonstrukciju bilo koje plohe na granici tekući/krti medij, što nakon instilacije fiziološke otopine u okviru 3D SIS tehnike praktički omogućuje prikaz plošnog izgleda intrauterine promjene.<sup>11</sup>



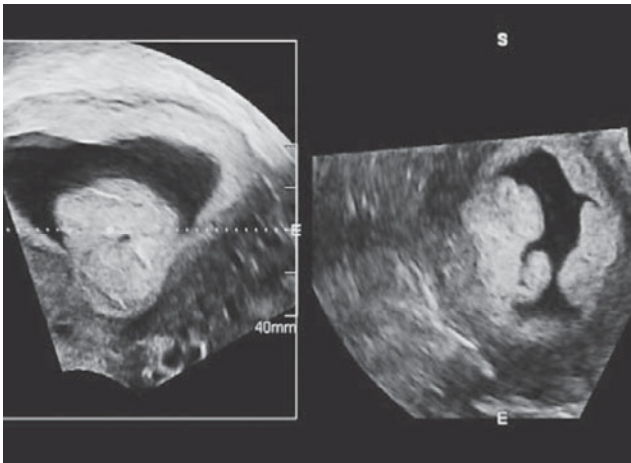
Slika 1. 3D multiplanarni prikaz intrauterine promjene uz određivanje volumena. PHD: Polypus endometrii glandularis.

Figure 1. 3D multiplanar mode: Intrauterine lesion and its volume assessment. PHD: Polypus endometrii glandularis.



Slika 2. 3D plošni prikaz intrauterine promjene. PHD: Polypus endometrii hyperplasticus.

Figure 2. 3D surface mode of an intrauterine lesion. PHD: Polypus endometrii hyperplasticus.



Slika 3. 3D XI 'kosi prikaz' intrauterine promjene. PHD: Polypus endometrii hyperplasticus.

Figure 3. 3D XI mode ('oblique view') of an intrauterine lesion. PHD: Polypus endometrii hyperplasticus.

3D XI («extended mode») obuhvaća 'multislice view' i 'oblique view' tehniku prikaza (slika 3.). Multiparalelni prikaz (multislice view) predstavlja sekvencijski prikaz niza paralelnih presjeka u jednoj od tri ravnine 3D volumena, slično tomografskom prikazu u CT ili MR tehnologiji, dok u okviru kosog prikaza (oblique view) ultrasoničar ima mogućnost 'reza' volumena u pravcu u kojem želi. Obje tehnike prikaza obuhvaćaju normalni i inverzni način prikazivanja ultrazvučne slike, te mogućnost kombinacije s 3D vizualnim tehnikama.<sup>11</sup>

## Rezultati

Tijekom razdoblja između 1. siječnja 2008. godine i 31. prosinca 2009. godine u okviru diferencijalno-dijagnostičkog postupka i selekcije pacijentica za operativnu histeroskopiju učinjene su 228 kontrastne sonohisterografije trodimenzionalnim ultrazvukom kod 191

ispitanice sa suspektom 2D TVS ultrazvučnom slikom endometrija odnosno maternične šupljine, neovisno o kliničkoj simptomatologiji. Postupak je kod 37 pacijentica učinjen u dva navrata, 33 puta u okviru praćenja nalaza i četiri puta kod suspektog ostatnog nalaza nakon frakcionirane kiretaže.

Svih 228 postupaka trodimenzionalne kontrastne sonohisterografije protekli su bez komplikacija tijekom ili nakon zahvata. U dva je navrata bilo nužno koristiti hvataljku za cerviks (0,88%) kako bi se intrauterini kateter mogao pravilno postaviti, kod dvije pacijentice u postmenopauzalnoj dobi bila je neophodna i dilatacija cerviksa Hegarom 3.

Kod 29 ispitanica (15,18%) je 2D TVS ultrazvukom postavljena sumnja na intrauterinu promjenu koja nije bila potvrđena trodimenzionalnom kontrastnom sonohisterografijom, a uredan nalaz dobiven je još jednom na kontrolnom 2D TVS ultrazvučnom pregledu. Kod ovih pacijentica nismo imali patohistološku dijagnozu, te su pacijentice isključene iz statističke obrade podataka.

Kod 13 ispitanica (6,81%) kod kojih je 3D SIS bio uredan, postavljena je uredna patohistološka dijagnoza pri operativnom zahvatu učinjenom iz drugih indikacija. U ovoj skupini pacijentica frakcionirana kiretaža je učinjena osam puta (Dg. *Disfunkcijska metroragija*), dijagnostička histeroskopija i abrazija uterusa učinjeni su dva puta (Dg. *Sterilitet*), kod dvije pacijentice učinjena je abdominalna histerektomija (Dg. *Lejomiom uterusa*) i kod jedne pacijentice učinjena je vaginalna histerektomija (Dg. *Genitalni descenzus*).

Za 'provjeru nalaza pri sljedećoj kontroli' odlučile su se 33 ispitanice (17,28%), kod svih je kontrolni 3D SIS pokazao perzistenciju intrauterine promjene. Bez daljnjeg nadzora ostale su 24 ispitanice (12,57%),

Operativni zahvat je do 31. prosinca 2009. godine učinjen kod sveukupno 105 pacijentica (54,97% ispitanica). Vrsta operativnog zahvata prikazana je u *tablici 1*.

Od sveukupno 105 operiranih pacijentica, frakcionirana kiretaža učinjena je kod 19 pacijentica, histeroskopija kod 79 pacijentica, frakcionirana kiretaža i histero-

Tablica 1. Operativni zahvati  
Table 1. Operations

Vrsta operacije Operation	Broj pacijentica No of patients	Postotak Percentage
1. frakcionirana kiretaža fractional curettage	19	18,10%
2. (samo) histeroskopija (only) hysteroscopy	79	75,24%
3. frakcionirana kiretaža i histeroskopija fractional curettage and hysteroscopy	4	3,81%
4. abd. histerektomija abdominal hysterectomy	2	1,90%
5. vag. histerektomija vaginal hysterectomy	1	0,95%
Ukupno Total	105	100%

skopija kod 4 pacijentice, abdominalna histerektomija kod 2 pacijentice i vaginalna histerektomija u jedne pacijentice.

Dob pacijentica kod kojih je učinjen operativni zahvat kretala se od 19 do 84 godine, s prosjekom  $40,93 \pm 12,15$  godina. Među njima su bile 52 nulipare (49,52%), 17 pacijentica s jednim porođajem, 25 pacijentica s dva porođaja, 11 pacijentica s tri i više porođaja. Najveći udio pacijentica bio je u reproduktivnoj dobi (78,26%), potom perimenopauzi (13,04%), dok se u 8,7% radilo o postmenopausalnim pacijenticama.

Klinička simptomatologija bila je prisutna kod 91,30% pacijentica. Među pacijenticama s pozitivnom patohistološkom dijagnozom najčešći simptomi obuhvaćali su bolnost u donjem dijelu trbuha (38,94%), hipermenoreju (30,43%) i intermenstruacijska krvarenja (30,43%). Često su istodobno dijagnosticirani abnormalan PAPA test (30,43%), cervicitis (27,17%) osobito prisutnost ureaplazme urealitikum (22,22%) i HPV visokog rizika (19,56%), te sterilitet (19,56%). Pacijentice su se rjeđe žalile na pritisak u donjem dijelu trbuha (13,04%), duge menstruacije (11,95%) i pojavu krvnih ugrušaka tijekom menstruacijskog krvarenja (10,8%). Postmenopausalno krvarenje bilo je prisutno kod dvije pacijentice, a patohistološka dijagnoza bila je uredna kod obje. Kontaktno krvarenje nije bilo prisutno niti kod jedne pacijentice.

Analizirani su subjektivni dojmovi pacijentica kod kojih je učinjen operativni zahvat o duljini trajanja i bolnosti 3D SIS postupka. Svih 105 pacijentica imale su subjektivni dojam da se radilo o kratkotrajnom zahvatu (100%). Pri tome 101 pacijentica navodi da je zahvat bio bezbolan (96,19%), dvije pacijentice navode da je zahvat bio umjereno bolan (1,90%) i dvije pacijentice navode da je zahvat bio bolan (1,90%).

Kod svih 105 operiranih pacijentica akvizicija 3D volumena uz instilaciju fiziološke otopine bila je uspješna (100%). Broj intrauterinih promjena pri 2D TVS ultrazvučnom i 3D SIS pregledu razlikovao se kod 34 pacijentice, u svim slučajevima je 3D SIS tehnikom prikazan veći broj promjena. Dimenzije intrauterinih promjena pri 2D TVS ultrazvučnom i 3D SIS pregledu razlikovale su se kod 60 pacijentica. Kod 8 pacijentica su 2D TVS ultrazvukom izmjerene veće lezije, kod 52 pacijentice su lezije izmjerene 3D SIS tehnikom bile veće. Ovi podaci nisu mogli biti sistematski verificirani histeroskopijom i patohistološkim nalazom.

Učestalost patohistoloških dijagnoza vidljiva je iz tablice 2. Najučestalija dijagnoza bila je dijagnoza endometrijskog polipa, sveukupno kod 79 pacijentica. Submukozni miom je dijagnosticiran u četiri slučaja, jednostavna endometrijska hiperplazija kod tri pacijentice i atipična endometrijska hiperplazija kod dvije pacijentice. Ovi nalazi sistematizirani su kao »pozitivan« PHD nalaz.

Kod 13 pacijentica je patohistološki nalaz bio uredan i kod 7 pacijentica je nađen endometrij u proliferaciji. Ovi nalazi su označeni kao »negativan« PHD nalaz.

Tablica 2. Patohistološke dijagnoze  
Table 2. Patohistological diagnoses

PHD	Broj dijagnoza No of diagnoses
glandularni endometrijski polip glandular endometrial polyp	20
hiperplastični endometrijski polip hyperplastic endometrial polyp	16
glandularni hiperplastični endometrijski polip glandular hyperplastic endometrial polyp	10
endometrijski polip, nespecificirano endometrial polyp, nonspecific	27
polipozno zadebljanje endometrija polypoid endometrial hyperplasia	6
endometrij u proliferaciji endometrial thickness in proliferation	7
Miom – Myom	4
jednostavna endometrijska hiperplazija simplex endometrial hyperplasia	3
atipična endometrijska hiperplazija atypical endometrial hyperplasia	2
uredan nalaz – no pathological findings	13
Ukupno – Total	108

U tri slučaja postavljene su po dvije patohistološke dijagnoze: endometrijski polip i atipična endometrijska hiperplazija u jednom slučaju, endometrijski polip i jednostavna endometrijska hiperplazija u drugom slučaju i endometrijski polip i submukozni miom kod treće pacijentice.


2D TVS ultrazvučna slika inhomogenog endometrija bila je 20 puta razlogom 3D kontrastnoj sonografiji, pri čemu je najčešće postavljena sumnja na polipozu endometrija (45%) ili endometrijski polip (40%). U dva navrata, postavljena je sumnja na endometrijsku hiperplaziju (10%) i jedan puta sumnja na Ashermanov sindrom (5%). Kod svih 20 pacijentica s 2D TVS inhomogenim endometrijem patohistološka dijagnoza bila je pozitivna i odgovarala je 3D SIS nalazu. U ovoj skupini pacijentica nalazila se i 29-godišnja ispitanica s atipičnom endometrijskom hiperplazijom i endometrijskim polipom. Kod pacijentica s inhomogenim endometrijskim odjekom kliničari su se u 25% slučajeva odlučili za frakcioniranu kiretažu, dok je učestalost frakcioniranih kiretaža u skupini pacijentica sa suspektom intrauterinom lezijom iznosila 9,7%.

Valjanost 2D ultrazvučne tehnike, trodimenzionalne kontrastne sonohisterografije, kao i histeroskopije analizirana je uporabom McNemarovog  $\chi^2$  testa, u odnosu na patohistološku dijagnozu (tablica 3) i predstavljena je ROC krivuljama u tablici 4.

Osjetljivost trodimenzionalne kontrastne sonohisterografije bila je jednaka osjetljivosti histeroskopije (99%) i veća u odnosu na 2D TVS ultrazvuk (76%), dok je histeroskopija imala najveću specifičnost od 78%. Pri tome je specifičnost trodimenzionalne kontrastne sonohisterografije iznosila 62%, a 2D TVS ultrazvuka 38%. Posljedice ovakove raspodjele bile su visoke pozitivna i negativna predskazujuća vrijednost trodimenzio-

Tablica 3. Valjanost 2D UZV, 3D SIS i histeroskopije u odnosu na PHD.  
Table 3. Validity of the 2D US, 3D SIS and hysteroscopy in relationship to PHD.

	osjetljivost sensitivity	specifičnost specificity	PPV positive predictive value	NPV negative predictive value	točnost accuracy
2D ultrazvuk 2D ultrasound	76,19%	38,10%	83,12%	28,57%	68,57%
3D SIS	98,81%	61,90%	91,21%	92,86%	91,43%
histeroskopija hysteroscopy	98,65%	77,78%	97,33%	87,5%	96,39%



Tablica 4. ROC krivulje za 2D UZV, 3D SIS i histeroskopiju  
Table 4. ROC for 2D US, 3D SIS and hysteroscopy

nalne kontrastne sonohisterografije i histeroskopije (PPV: 91% vs 97%, odnosno NPV: 93% vs. 88%), kao i točnosti u odnosu na patohistološku dijagnozu od 91% za trodimenzionalnu sonohisterografiju i 96% za histeroskopiju.

ROC krivuljama je grafički prikazan odnos između osjetljivosti i specifičnosti svake od tri dijagnostičke metode.

Analizom patohistoloških dijagnoza kod 105 operiranih pacijentica nalazimo osam lažno-pozitivnih (7,62%) i jedan lažno-negativan (0,95%) rezultat trodimenzionalne kontrastne sonohisterografije.

Najveći broj lažno-pozitivnih dijagnoza postavljen je u slučajevima kada je histeroskopija učinjena šest i više mjeseci nakon ultrazvučne pretrage (tri pacijentice). U dva je slučaja pri histeroskopiji opisana promjena istog karaktera kao i pri kontrastnoj sonohisterografiji, pri čemu se u patohistološkom nalazu ne nalazi intrauterina patologija pa je PHD klasificiran kao »negativan«.

## Rasprava

Transvaginalni ultrazvučni pregled najprimjenjivija je dijagnostička metoda u otkrivanju i potvrđivanju

Tablica 5. Lažno-pozitivni i lažno-negativni rezultati 3D SIS-a  
Table 5. False-positive and false-negative results of 3D SIS

	inicijal initials	starost age	paritet parity	pretpostavljeni razlog lažnog nalaza supposed reason of the false result	nalaz testa result of the test
1.	N.T.	57	2	FRC, ultrazvučni nalaz perzistira FRC, persistent ultrasound findings	lažno-pozitivan false-positive
2.	V.Z.	36	2	> 6 mjeseci nakon UZV >6 months after utrasound	lažno-pozitivan false-positive
3.	M.P.	32	0	> 6 mjeseci nakon UZV >6 months after utrasound	lažno-pozitivan false-positive
4.	K.K.	38	0	> 6 mjeseci nakon UZV >6 months after utrasound	lažno-pozitivan false-positive
5.	K.Š.	57	2	krvarenje u postmenopauzi bleeding in postmenopause	lažno-pozitivan false-positive
6.	D.Š.	38	1	snažna RVF uterusa RVF of uterus	lažno-pozitivan false-positive
7.	M.P.	31	0	? histeroskopski nalaz istovjetan! ? the same hysteroscopic findings!	lažno-pozitivan false-positive
8.	B.R.	46	2	? histeroskopski nalaz istovjetan! ? the same hysteroscopic findings!	lažno-pozitivan false-positive
9.	T.K.	34	1	lezija inkorporirana u endometriju? Lesion in endometrium	lažno-negativan false-positive

intrauterine patologije. Iskusni ultrasoničari su i pri uporabi 2D ultrazvuka u stanju mentalno rekonstruirati i 'unutrašnjim okom' vidjeti trodimenzionalne slike koje nije moguće dokumentirati ili verificirati.<sup>1</sup> Intrauterina instilacija fiziološke otopine tijekom 2D TVS ultrazvučnog pregleda (2D SIS) omogućuje vizualizaciju endometrijske plohe, zbog čega ju mnogi autori preporučuju kao referentni test prije histeroskopije, kada je moguće previdjeti vrlo male lezije osobito kod 'vanjskih' pacijentica.<sup>1,15,16</sup>

Dijkhuizen i sur. navode porast osjetljivosti 2D SIS tehnike u dijagnostici intrauterine patologije kod premenopausalnih pacijentica s 87% na 100% u odnosu na 2D TVS ultrazvuk bez instilacije fiziološke otopine, uz porast specifičnosti s 56% na 85%.<sup>17</sup> Razlog tome su pored mjerenja debljine endometrija, mogućnost izravne vizualizacije endometrijske promjene i njene intramuralne ekstenzije.

Salim i sur. opisuju visoku točnost 3D SIS tehnike u klasifikaciji submukoznih mioma prema histeroskopskim kriterijima kod 54/61 pacijentice, što iznosi 88,52%. Pri tome je podudarnost u klasama T0 i T1 submukoznih mioma, kod kojih je i najveći uspjeh histeroskopske resekcije, iznosila 92%.<sup>18</sup> Pored toga, 3D SIS predstavlja dijagnostičku metodu čiji su rezultati reproducibilni od strane različitih operatera, zbog čega Lee i sur. postavljaju pitanje opravdanosti dijagnostičke histeroskopije kao 'zlatnog standarda' u prijeoperacijskoj klasifikaciji submukoznih mioma.<sup>19</sup>

Mnogobrojna istraživanja su potvrdila učinkovitost kontrastne sonografije u procjeni abnormalnih krvarenja i razlikovanju pacijentica s bilo kakvom intrakavitarnom promjenom koju treba operativno liječiti, od pacijentica koje ne trebaju daljnju kiruršku evaluaciju.<sup>15,20,21</sup> Kod gotovo 80% pacijentica s postmenopausalnim krvarenjem i debljinom endometrija većom od 5 mm, razlog krvarenja je upravo fokalna lezija koja zahtijeva histeroskopsku resekciju, jer će biopsijske tehnike 'na slijepo' zakazati u dijagnozi.<sup>22</sup> Podudarnost dijagnoza postavljenih pri kontrastnoj sonohisterografiji i histeroskopiji u evaluaciji fokalnih lezija je 96%, dok osjetljivost za obje metode iznosi 80% u odnosu na osjetljivost 2D ultrazvuka od 49%.<sup>22</sup>

Slične podatke navode i drugi autori, Schwärzler i sur. uspoređuju osjetljivost i specifičnost sonohisterografije i histeroskopije pri čemu nalaze poboljšanje osjetljivosti 2D ultrazvuka sa 67% na 87% i specifičnosti s 89% na 91% pri uporabi kontrastne sonohisterografije, s poboljšanjem kvalitete informacije o broju i veličini intrauterinih promjena.<sup>23</sup> S obzirom na visoku osjetljivost i specifičnost u razlikovanju fokalne intrauterine promjene i atrofičnog endometrija, Bernard i sur. uvode kontrastnu sonohisterografiju kao 'first line' evaluaciju u dijagnostici abnormalnih krvarenja kod perimenopausalnih žena.<sup>24</sup>

Uvođenje 3D kontrastne sonohisterografije dodatno poboljšava dijagnostiku intrauterine patologije. Osjetljivost, specifičnost, PPV i NPV su u dijagnostici fokalnih

intrauterinih lezija kod recidivirajućih postmenopausalnih krvarenja iznosili za frakcioniranu kiretažu 47%, 68%, 57% i 59%, 2D TVS ultrazvuk 63%, 78%, 89% i 41%, 3D SIS 93%, 56%, 86% i 71% i histeroskopiju 100%, 44%, 84% i 100%. (25) Slične rezultate navode Abou-Salem i sur., osjetljivost i specifičnost za 3D SIS i histeroskopiju bili su 92% vs 94%, odnosno 89% vs 89%, PPV i NPV 96% vs 96%, odnosno 80% vs 84%, zbog čega 3D SIS preporučuju kao inicijalni postupak kod svih žena s abnormalnim krvarenjem, prije bilo kakvog operativnog zahvata.<sup>26</sup>

Dodatna citološka analiza povratne tekućine nakon instilacije fiziološke otopine u kavum tijekom kontrastne sonohisterografije nije utjecala niti poboljšala predikciju histološke dijagnoze intrauterine promjene ili endometrijske hiperplazije.<sup>27</sup>

Uspješna rekonstrukcija 3D volumena omogućuje točno topografsko lokaliziranje intrauterine promjene, što ujedno znači i sigurnije planiranje histeroskopskog zahvata. Prikazani rezultati suglasni su s rezultatima ranije navedenih autora.<sup>1,18,19,26</sup> Statistički parametri kao što su osjetljivost, specifičnost, PPV i NPV ne razlikuju se značajno pri usporedbi trodimenzionalne kontrastne sonohisterografije i histeroskopije, zbog čega 3D kontrastna sonohisterografija i jeste označena pojmom 'virtualna histeroskopija'.<sup>11</sup>

Niža specifičnost trodimenzionalne kontrastne sonohisterografije dijelom se može objasniti nedostatkom (negativne) patohistološke dijagnoze kod 29 pacijentica sa suspektnom 2D TVS intrauterinom promjenom i negativnom 3D kontrastnom sonohisterografijom, kod kojih iz etičkih razloga nije učinjen operativni zahvat. Ovo je ujedno i prva skupina pacijentica koje bi mogle imati korist od 3D SIS ultrazvuka koji bi se učinio prije eventualne histeroskopije.

Pregled epidemioloških karakteristika pacijentica s intrauterinom patologijom otkriva veći udio žena s cervicitisom i abnormalnim PAPA testom. S obzirom na nedostatak epidemiološke literature, ovaj podatak ukazuje na potrebu dublje analize karakteristika pacijentica s intrauterinom patologijom.

Problem ostaje nalaz inhomogenog endometrija pri 2D TVS ultrazvučnom pregledu. Kada je u ovoj skupini pacijentica intrauterina patologija bila potvrđena 3D kontrastnom sonohisterografijom, PHD nalaz je verificirao dijagnozu u svih 100%, dok je u četvrtine ovih pacijentica učinjena kiretaža. Ovo je druga skupina pacijentica koje bi mogle imati korist od 3D SIS kontrastne sonohisterografije i histeroskopskog zahvata umjesto kiretaže, što bi bilo dobro istražiti u nekom budućem radu.

Odsustvo komplikacija za vrijeme i nakon izvođenja 3D kontrastne sonohisterografije, kao i izvrsno podnošenje pretrage od strane pacijentica prikazani u ovom radu, stvaraju dodatni prostor za ovu pretragu u okviru ambulantne ginekološke skrbi.

Analiza lažno-pozitivnih rezultata posebno je korisna u prepoznavanju dugog vremenskog raspona između

testa i histeroskopije kao mogućeg uzroka lažno-pozitivne dijagnoze, što bi također trebalo provjeriti u budućim istraživanjima.

## Zaključak

Trodimenzionalna kontrastna sonohisterografija predstavlja vrsnu dijagnostičku metodu u evaluaciji intrauterine patologije koja zaslužuje naziv »virtualne histeroskopije«.

Osjetljivost 228 kontrastne sonohisterografije učinjene trodimenzionalnim ultrazvukom kod 191 ispitanice sa suspektnom 2D TVS bila je u našem radu jednaka osjetljivosti histeroskopije (99%). Točnost u odnosu na patohistološku dijagnozu iznosila je 91% za trodimenzionalnu kontrastnu sonohisterografiju i 96% za histeroskopiju. Obje metode karakterizirale su visoka pozitivna i visoka negativna pretkazujuća vrijednost (PPV: 91% vs 97% i NPV: 93% vs 88%). Histeroskopija je imala veću specifičnost (78%) u odnosu na trodimenzionalni kontrastni ultrazvuk (62%), što se dijelom može objasniti nekonzistentnim izvođenjem operativnog zahvata kod pacijentica s negativnom 3D kontrastnom sonohisterografijom (etički razlog).

Pregled epidemioloških karakteristika pacijentica s intrauterinom patologijom otkriva veći udio žena s cervicitisom i abnormalnim PAPA testom, što ukazuje na potrebu dublje analize karakteristika pacijentica s intrauterinom patologijom. Analiza lažno-pozitivnih rezultata posebno je korisna u prepoznavanju dugog vremenskog raspona između testa i histeroskopije kao mogućeg uzroka lažno-pozitivne dijagnoze, što bi trebalo provjeriti daljnjim istraživanjima.

U ovom radu prepoznali smo dvije skupine pacijentica koje bi mogle imati dodatnu korist od 3D kontrastne sonohisterografije. To je već navedena skupina pacijentica s pozitivnim 2D TVS i negativnim 3D SIS nalazom, i skupina pacijentica s 2D TVS nalazom inhomogenog endometrija. Kod prve skupine pacijentica možda bi bilo moguće odustati od operativnog zahvata nakon negativne kontrastne sonohisterografije, druga skupina pacijentica bila bi ciljano upućena za histeroskopiju. Ove pretpostavke bi trebalo istražiti u nekom budućem radu.

## Zahvala

Autori rada zahvaljuju se dr.sc. Tomislavu Galeti, docentu Strojarskog fakulteta u Slavonskom Brodu, na velikom strpljenju, podršci i pomoći u statističkoj obradi podataka.

## Literatura

- Weinraub Z, Maymon R, Shulman A et al. Three-dimensional saline contrast hysterosonography and surface rendering of uterine cavity pathology. *Ultrasound Obstet Gynecol* 1996;8: 277–82
- Gordon AN, Fleisher AC, Dudley BS et al. Preoperative assessment of myometrial invasion of endometrial adenocarci-

noma by sonography (US) and magnetic resonance imaging (MRI). *Gynecol Oncol* 1989;34:175–9

- Steiner H, Staudach A, Spitzer D, Schaffer H. Three-dimensional ultrasound in obstetrics and gynecology: technique, possibilities and limitations. *Hum Reprod* 1994;9:1773–8

- Jurković D. Three dimensional ultrasound in gynecology: a critical evaluation. Editorial. *Ultrasound Obstet Gynecol* 2002; 19:109–17

- Jurković D, Geipel A, Gruboeck K et al. Three-dimensional ultrasound for the assessment of uterine anatomy and detection of congenital anomalies: a comparison with hysterosalpingography and two-dimensional sonography. *Ultrasound Obstet Gynecol* 1995;5:233–7

- Buttery BW. Ultrasonic hysteroscopy. A new technique. *Lancet* 1973;2:2:595–6

- Parsons AK, Lense JJ. Sonohysterography for endometrial abnormalities: preliminary results. *J Clin Ultrasound* 1993;21: 87–95

- Cullinan JA, Fleischer AC, Keppie DM et al. Sonohysterography: a technique for endometrial evaluation. *Radiographics* 1995;1:501–14

- Jorizzo JR, Riccio GJ, Chen MYM, Carr JJ. Sonohysterography: The Next Step in the Evaluation of the Abnormal Endometrium. *RadioGraphics* 1999;19:S117–S130

- The American College of Radiology. Practice Guideline for the Performance of Sonohysterography. Revised 2007 (Revision 26).

- Lev-Toaff SA. Sonohysterography. *Sonoworld*. <http://www.sonoworld.com/Sonoworld/Preview/Lectures/LecturePortal.aspx?userType=N>

- Meagher S, Wood C. Saline instillation of the uterine cavity in the assessment of uterine anomalies. Letter to Editor. *Ultrasound Obstet Gynecol* 1998;12:287–8

- Volpi E, Zuccaro G, Patriarca A et al. Transvaginal sonographic tubal patency testing using air and saline solution as contrast media in a routine infertility clinic setting. *Ultrasound Obstet Gynecol* 1996;7:43–8.

- Balen FG, Allen CM, Gardener JE et al. Three-dimensional reconstruction of ultrasound images of the uterine cavity. *Br J Radiol* 1993;66:588–91

- Bronz L, Suter T, Rusca T. The value of transvaginal sonography with and without saline instillation in the diagnosis of uterine pathology in pre- and postmenopausal women with abnormal bleeding or suspect sonographic findings. *Ultrasound Obstet Gynecol* 1997;9:53–8

- Widrich T, Bradely LD, Mitchinson AR, Collins RI. Comparison of saline infusion sonography with office hysteroscopy for evaluation of the endometrium. *Am J Obstet Gynecol* 1996; 174:1327–34.

- Dijkhuizen FPHLJ, De Vries LD, Mol BWJ et al. Comparison of transvaginal ultrasonography and saline infusion sonography for the detection of intracavitary abnormalities in premenopausal women. *Ultrasound Obstet Gynecol* 2000;15:372–6.

- Salim R, Lee C, Davies A et al. A comparative study of three-dimensional saline infusion sonohysterography and diagnostic hysteroscopy for the classification of submucous fibroids. *Hum Reprod* 2005;20(1):253–7.

- Lee C, Salim R, Ofili-Yebovi D et al. Reproducibility of the measurement of submucous fibroid protrusion into the uterine cavity using three-dimensional saline contrast sonohysterography. *Ultrasound Obstet Gynecol* 2006;28:837–41.

20. Bernard JP, Rizk E, Camatte S et al. Saline contrast sonohysterography in the preoperative assessment of benign intrauterine disorders. *Ultrasound Obstet Gynecol* 2001;17:145–9.

21. Cohen JR, Luxman D, Sagi J et al. Sonohysterography for distinguishing endometrial thickening from endometrial polyps in postmenopausal bleeding. *Ultrasound Obstet Gynecol* 1994;4:227–30.

22. Epstein E, Ramirez A, Skoog L et al. Transvaginal sonography, saline contrast sonohysterography and hysteroscopy for the investigation of women with postmenopausal bleeding and endometrium >5 mm. *Ultrasound Obstet Gynecol* 2001;18:157–62.

23. Schwärzler P, Concin H, Bösch H et al. An evaluation of sonohysterography and diagnostic hysteroscopy for the assessment of intrauterine pathology. *Ultrasound Obstet Gynecol* 1998;11:337–42.

24. Bernard JP, Lecuru F, Darles C et al. Saline contrast sonohysterography as first-line investigation for women with uterine bleeding. *Ultrasound Obstet Gynecol* 1997;10:121–5.

25. Karsidag KAY, Buyukbayrak EE, Kars B et al. Transvaginal sonography, sonohysterography and hysteroscopy for investigation of focal intrauterine lesions in women with recurrent postmenopausal bleeding after dilatation & curettage. *Arch Gynecol Obstet* 2010;4:637–43.

26. Abou-Salem N, Elmazny A, El-Sherbiny W. Value of 3-Dimensional Sonohysterography for Detection of Intrauterine Lesions in Women with Abnormal Uterine Bleeding. *J Minim Invasive Gynecol* 2010,2:200–4.

27. Aviram R, Michaeli G, Lew S et al. The value of sonohysterography combined with cytological analysis of the fluid retrieved from the endometrial cavity in predicting histological diagnosis. *Ultrasound Obstet Gynecol* 1999;14:58–63.

Članak primljen: 28. 06. 2013.; prihvaćen: 21. 11. 2013.

Adresa autora: Dr. sc. Vesna Harni, dr. med., spec. ginekologije i porodništva; e-mail: vesna.harni@zg.t-com.hr



**VIJESTI  
NEWS**

**XXIV EUROPEAN CONGRESS OF PERINATAL MEDICINE  
Palazzo dei Congressi, Piazza Adua 1, 50123 Firenca, Italija  
4.–7. lipanj 2014**

*Predsjednik:* Gianpaolo Donzelli

Rok za slanje sažetaka 31. ožujak 2014. putem sustava:

<https://www.eiseverywhere.com/eselectv2/frontend/index/77053>

*Teme:* Opstetričke vještine, intrapartalni nadzor fetusa, rani testovi probira, prenatalni i perinatalni rizici psihičkih poremećaja, primjenjena anatomija za opstetričare, prematuritet, poremećaji placentacije, viralne infekcije u trudnoći, fetalna terapija, zastoj u rastu fetusa, autoimune bolesti u trudnoći, carski rez: tehnike i zamke, strategije probira i prevencije i mnoge druge.

*Kontakt:*

Internet: <http://www.etouches.com/ehome/ecpm2014>

Organizacijski odbor: Via Ambrogio Binda, 34; 20143 Milano

Tel.: +39 02.34934404

Faks: +39 02.34934397

*Registracija:*

E-mail: [sacchetti@mcscientificevents.eu](mailto:sacchetti@mcscientificevents.eu)

Tel.: +39 02.34934404 ext. 208